

Pseudoaneurisma Embolomicótico da Artéria Femoral Comum na Endocardite Infecciosa

Sérgio do Carmo Jorge, Marcelo F. Sampaio, Pedro Puech Leão, Nilo Izukawa, Antonio M. Kambara, Jorge E. Assef, Antoninho S. Arnoni, Paulo P. Paulista, Leopoldo S. Piegas, Hélio M. Magalhães, J. Eduardo M. R. Sousa
São Paulo, SP

Paciente do sexo masculino, seis anos de idade, com quadro clínico e ecocardiográfico compatível com endocardite infecciosa de valva mitral, apresentou como complicação, pseudoaneurisma embolomicótico da artéria femoral comum direita. Submetido a tratamento cirúrgico com a reconstrução arterial, evoluiu satisfatoriamente.

Embolomycotic Pseudoaneurysm of the Common Femoral Artery In The Infective Endocarditis

A male patient, six years old, with mitral valve endocarditis presented with pseudoaneurysm of the right femoral artery. He was submitted to surgical treatment with reconstruction of the artery with good outcome.

Arq Bras Cardiol, volume 61, nº 1, 53-55, 1993

Os aneurismas micóticos são considerados uma complicação maior da endocardite infecciosa e o seu diagnóstico é freqüentemente realizado somente na necropsia. Nos dias atuais, são menos letais do que no passado, provavelmente, pelos avanços na metodologia diagnóstica não-invasiva e tratamento cirúrgico mais precoce. Os novos e eficientes métodos de diagnóstico como a ultra-sonografia, tomografia computadorizada e a ressonância eletromagnética são, sem dúvida nenhuma, de grande auxílio no arsenal médico atual. A embolia, considerada como a causa mais freqüente na etiopatogenia do aneurisma, pode ser "silenciosa", ou pode produzir manifestações transitórias de isquemia secundárias ao espasmo arterial que provoca. O médico deve estar atento ao desenvolvimento do aneurisma que pode vir a ocorrer até meses após a cura do processo infeccioso, com manifestações insidiosas e aparentemente sem correlação com a patologia que apresentava anteriormente, como, dor abdominal, cefaléia, sintomas outros decorrentes da compressão de estruturas vizinhas ou, até mesmo, pela sua ruptura.

Relato do Caso

Paciente do sexo masculino, seis anos, proveniente de Santos (SP), onde se encontrava internado há 15 dias em tratamento de endocardite infecciosa mitral

subaguda com antibioticoterapia (penicilina cristalina e aminoglicosídeo), provocada por agente etiológico desconhecido (hemoculturas negativas), foi transferido para a Unidade de Endocardite Infecciosa do "Instituto Dante Pazzanese de Cardiologia" para continuidade terapêutica e avaliação da possibilidade cirúrgica de correção da insuficiência mitral. Por ocasião da internação encontrava-se em bom estado geral e o exame físico era compatível com insuficiência mitral moderada, sem outras alterações dignas de nota. Foi submetido à ecodopplercardiografia bidimensional e modo "M", que evidenciou vegetações pedunculadas na valva mitral e insuficiência mitral de moderada repercussão hemodinâmica (fig. 1). Decidiu-

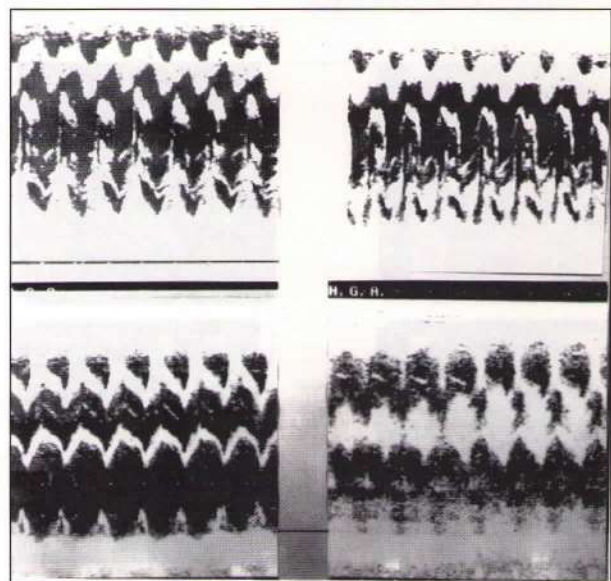


Fig. 1 - Eco modo "M" com vegetações em válvula mitral em ambos os folhetos.

se pela manutenção da terapêutica clínica com o mesmo esquema antibiótico devido à evolução satisfatória que apresentara até então. No 21º dia de internação, passou a apresentar dor na região inguinal direita e aparecimento de gânglio único, móvel e doloroso no local. Nos dias subseqüentes houve aumento progressivo do volume da raiz da coxa direita (fig. 2), incapacidade funcional, piora do quadro doloroso e aparecimento de frêmito sistólico. Notou-se também diminuição da amplitude dos pulsos poplíteo, pedioso e tibial posterior do mesmo lado. A arteriografia digital (fig. 3), evidenciou formação aneurismática da artéria femoral comum direita. Foi submetido a tratamento cirúrgico, que consistiu na reconstrução arterial com retalho venoso após a ressecção do aneurisma que se encontrava parcialmente roto, circundado por hematoma de médio porte.

O exame anatomopatológico do gânglio satélite foi compatível com linfadenite dermopática e o da peça cirúrgica evidenciou apenas processo inflamatório inespecífico estéril. Ao completar a terapêutica antibiótica por

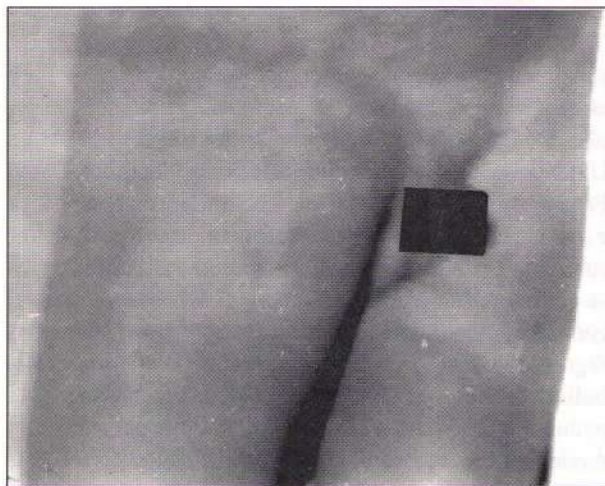


Fig. 2 - Aumento do volume da coxa direita.

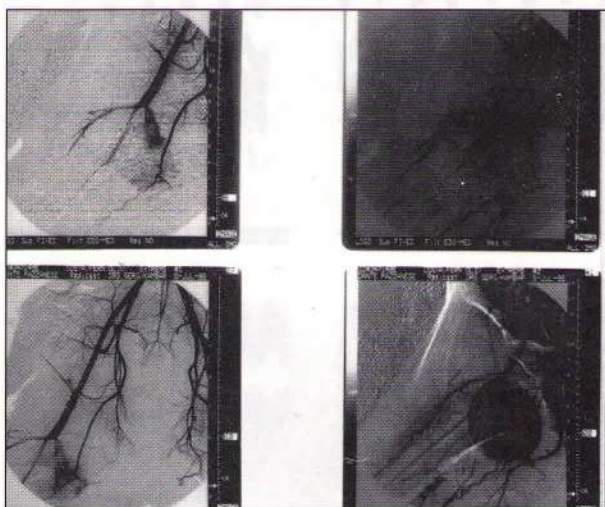


Fig. 3 - Arteriografia digital seqüencial, evidenciando formação aneurismática da artéria femoral direita.

6 semanas, recebeu alta em boas condições clínicas e permaneceu em acompanhamento ambulatorial da disfunção valvar mitral.

Discussão

O termo aneurisma micótico, introduzido por Osler¹ em 1855, tornou-se consagrado pelo uso, apesar de sugerir, erroneamente, a etiologia apenas fúngica do processo. Sabe-se, hoje, que essa terminologia deve ser usada para todo e qualquer aneurisma, fundamentalmente, provocado por processo inflamatório local, independentemente da etiologia fúngica, bacteriana ou inflamatória simplesmente. O termo pseudoaneurisma, utilizado na descrição do caso em questão, é reservado aos aneurismas rotos com a conseqüente formação de hematoma vizinho².

Quanto aos mecanismos possíveis para sua formação, já em 1877, Eppinger³ os havia descrito, a saber: a permanência de trombo infectado no lúmen do vaso, comprometimento por processo inflamatório e trombótico dos *vasa vasorum*, ou por contigüidade na presença de processo inflamatório ou infeccioso⁴. Especificamente nos pacientes com endocardite, como no caso em questão, o aneurisma pode aparecer tanto na evolução aguda como na subaguda. Aqueles associados com infecção subaguda (*Streptococcus viridans*) são freqüentemente estéreis, pois são conseqüência de infarto estéril da parede vascular ou injúria decorrente do depósito de imunocomplexos na sua parede. Nos aneurismas relacionados com a endocardite aguda, geralmente ocasionada por agentes etiológicos de alta virulência como o *Staphylococcus aureus*, há um envolvimento da artéria no processo infeccioso com conseqüente necrose da sua parede, predispondo, desta maneira, a sua ruptura mais precoce⁵⁻⁷.

Teoricamente, qualquer território do sistema arterial pode ser o sítio do aneurisma micótico, mas pela própria fisiopatologia de instalação, alguns locais são mais propícios como, por exemplo, bifurcações e estreitamentos arteriais (pela facilidade de assentamento de êmbolos), ou os locais utilizados para punções arteriais ou venosas (cinoronariografia, hemodiálise, toxicomania)^{8,9}. São mais freqüentemente descritos nas artérias intracerebrais, nos seios de Valsalva, no canal arterial ligado, na aorta abdominal e seus ramos, nas artérias coronárias e na pulmonar¹⁰⁻¹³. Especialmente quando o aneurisma micótico é decorrente de complicações embólicas da endocardite infecciosa, dá-se preferência pelo termo embolomicótico¹⁴. Embora sejam formados ainda na fase aguda da endocardite, podem levar meses ou anos para se exteriorizar clinicamente, algumas vezes somente ao se romperem¹⁵. Chegam a ocorrer em até 25% dos pacientes com endocardite e são responsáveis por cerca de 2,5 a 6% do total dos aneurismas cerebrais¹⁶.

Clinicamente, o aneurisma pode se apresentar de várias maneiras: compressão de estrutura vizinha, pelo próprio processo inflamatório, pela sua ruptura ou pelo

aparecimento de frêmito local. Em alguns pacientes, a dimensão do processo inflamatório atinge tamanha proporção que pode, até mesmo, mascarar o seu caráter pulsátil e o frêmito que, quando presentes, são as suas principais características. Tanto o exame ultra-sonográfico como a tomografia computadorizada são extremamente importantes no auxílio ao diagnóstico diferencial, mas a arteriografia é o exame mais importante e o mais recomendado para a confirmação diagnóstica e indispensável na elaboração da estratégia cirúrgica. Atualmente com a utilização da ressonância eletromagnética deverá ocorrer um avanço ainda maior na obtenção de detalhes de imagens que, sem dúvida alguma, auxiliarão na conduta mais adequada.

O tratamento do aneurisma micótico é essencialmente cirúrgico. Pode-se, simplesmente, ligar a artéria com remoção do hematoma ou abscesso local, se a circulação colateral é suficiente, ou a artéria não tem importância significativa na nutrição de um órgão, por exemplo. Há, no entanto, casos em que há necessidade da reconstrução do leito do vaso, com enxertos de outros tecidos e, até mesmo, de próteses¹⁷. Recomenda-se que todo aneurisma micótico periférico deva ser operado o mais breve possível, principalmente se já há evidências de seu rompimento (pseudoaneurisma)⁸. Na literatura, Bohmfalk e col¹⁸ descreveram a involução de 81% de pequenos aneurismas micóticos cerebrais apenas com antibióticos, mas Frazze e Bullock^{19,20} mostraram, na sua série de 10 pacientes tratados clinicamente, uma mortalidade de 80% e na série de 10 pacientes operados, apenas um óbito.

Portanto, o aneurisma micótico, do ponto de vista terapêutico, deve ser analisado sob vários aspectos que vão desde o agente etiológico envolvido, sua localização, facilidade na abordagem cirúrgica, seu tamanho, crescimento no acompanhamento seriado, até a importância do vaso.

Referências

1. Osler W - The Gouldstonian lectures on malignant endocarditis. *Br Med J*, 1885; 7: 467-70.
2. Lester LP - Mycotic aneurysm of hepatic artery. *Am J Med*, 1979; 67: 697-701.
3. Eppinger H - Pathogenesis (histogenesis und aetiologie) de aneurysmen einsschliesslich des aneurysma equi verminosom. *Arch Intern Med*, 1923; 31: 527.
4. Nakata Y, Shionoya S, Kamiya K - Pathogenesis of mycotic aneurysm. *Angiology*, 1968; 19: 593-601.
5. Kerr A Jr - Subacute Bacterial Endocarditis. Springfield, Illinois, Charles C Thomas, 1955.
6. Ziment I - Nervous system complications in bacterial endocarditis. *Am J Med*, 1969; 47: 593-607.
7. Weinstein L - Life-threatening complications of infective endocarditis and their management. *Arch Intern Med*, 1986; 146: 953-7.
8. Patel S, Johnston KW - Classification and management of mycotic aneurysm. *Surg Gynecol Obstet*, 1977; 144: 691-4.
9. Anderson CB, Butcher HR, Ballinger WE - Mycotic aneurysm. *Arch Surg*, 1974; 109: 712-7.
10. Morgan WL, Bland EF - Bacterial endocarditis in the antibiotic era: with special reference to the later complications. *Circulation*, 1959; 19: 753-65.
11. Kauffman SL, Lynfield J, Hennigar GR - Mycotic aneurysms of the intrapulmonary arteries. *Circulation*, 1967; 35: 90-9.
12. Roush K, Scalla-Barnett DM, Donabedian H, Freimer EH - Rupture of a pulmonary artery mycotic aneurysm associated with candida endocarditis. *Am J Med*, 1988; 84: 142-4.
13. Ohmi M, Kikuchi Y, Ito A, Ouchi M - Superior mesenteric artery aneurysm secondary to infectious endocarditis. *J Cardiovasc Surg*, 1990; 31: 115-7.
14. Dean RH, Waterhouse G, Meacham P, Weaver AF, O'Neil AJ - Mycotic embolism and embolomycotic aneurysms. *Ann Surg*, 1986; 204: 300-7.
15. Weinstein L, Schlesinger JJ - Pathoanatomic, pathophysiologic clinical correlations in endocarditis. *N Engl J Med*, 1974; 291: 1122-6.
16. Roach MR, Drake CG - Ruptured cerebral aneurysm caused by microorganisms. *N Engl J Med*, 1963; 273: 240-4.
17. Yellin AE - Ruptured mycotic aneurysm, a complication of parenteral drug abuse. *Arch Surg*, 1977; 112: 981-5.
18. Bohmfalk GL, Story JL, Wissinger JP, Brown WE - Bacterial intracranial aneurysm: a review of 9 cases. *S Afr Med J*, 1981; 60: 970-3.
19. Frazze JG, Cahan LD, Winter J - Bacterial intracranial aneurysm. *J Neurosurg*, 1980; 53: 633-41.
20. Bullock R, VanDellen JR, Van Den Heeveer CM - Intracranial mycotic aneurysm: a review of 9 cases. *S Afr Med J*, 1981; 60: 970-3.